Aus dem pathologischen Institute zu Kiel.

Ein seltener Fall

von

Aplasie der Hoden.

Inaugural-Dissertation

zur Erlangung der Doctorwürde

der medicinischen Fakultät zu Kiel

vorgelegt

von

Ernst Neuhaus,

approb. Arzt aus Lütgendortmund in Westfalen.

Opponenten:

Herr **M. Henseler,** approb. Arzt.
„ **W. Klingenberg,** cand. med.
„ **B. Röhrs,** approb. Arzt.

Kiel.

Druck von Schmidt & Klaunig.

1890

Aus dem pathologischen Institute zu Kiel.

Ein seltener Fall

von

Aplasie der Hoden.

Inaugural-Dissertation

zur Erlangung der Doctorwürde

der medicinischen Fakultät zu Kiel

vorgelegt

von

Ernst Neuhaus,

approb. Arzt aus Lütgendortmund in Westfalen.

Opponenten:

Herr **M. Henseler,** approb. Arzt.
„ **W. Klingenberg,** cand. med.
„ **B. Röhrs,** approb. Arzt.

Kiel.

Druck von Schmidt & Klaunig.

1890.

Rectoratsjahr 1890/91.
Nr. 4.

Referent: Dr. **Heller.**

Druck genehmigt:
Dr. **v. Esmarch,** Decan.

Seinem teuren Vater

in Liebe und Dankbarkeit gewidmet.

Digitized by the Internet Archive
in 2026

https://archive.org/details/IA40153321_0076

Herr Professor Heller hatte die Güte, mir ein auf dem hiesigen pathologischen Institute befindliches Präparat, welches ihm im Jahre 1888 vom Untersuchungsgericht zur Begutachtung eingesandt wurde, zur wissenschaftlichen Bearbeitung und Veröffentlichung zu überlassen. Es fehlte bei demselben, um es schon im voraus kurz zu erwähnen, auf der rechten Seite die eigentliche Hodendrüse ganz, während die Epididymis und die Tubuli seminiferi nur ganz rudimentär veranlegt waren; auf der andern jedoch waren beide Organe in hypoplastischem Zustande vorhanden.

Des vollkommenen Verständnisses des Falles wegen, schicke ich einige kurze Abrisse aus der Entwicklungsgeschichte voraus [1]).

Die inneren männlichen Geschlechtsorgane entstehen aus den embryonalen Urnieren, Keimdrüsen und Wolffschen Gängen. Die Keimdrüsen, welche sich zu den Hoden umbilden, stammen mit Sicherheit aus dem Ektoderm, während alle übrigen, also samenleihenden Organe sich wahrscheinlich aus Mesodermzellen bilden. Die Wolffschen Gänge liegen anfangs neben den Urnieren, ohne mit ihnen in Verbindung zu treten. Auf letzteren erscheint bald das Keimepithel, welches von dem Wolffschen Gange durch das Stück der Urniere getrennt bleibt, welches später zur Epididymis wird. In diesem bilden sich dann feine Kanälchen, welche Keimepithel und Urnierengänge mit einander in offene Verbindung setzen und den späteren Nebenhoden- und geraden Samenkanälchen entsprechen. Bei einem jeden Embryo sind zuerst sowohl die männlichen wie weiblichen Geschlechtsgänge veranlagt, von denen die letzteren bei männlichen Föten wieder verschwinden; ob aber ursprünglich auch das Keimepithel aus zwei getrennten Anlagen besteht, ist noch zweifelhaft. Während die männlichen Geschlechtsorgane ihre definitive Gestalt annehmen, gehen sie eine derartige Lageveränderung ein, dass sie schliesslich zum grössten Teile ausserhalb der Bauchhöle zu liegen kommen.

[1]) Dr. O. Hertwig, Lehrb. der Entwicklungsgeschichte. Jena 1888, Seite 276—321.

Dass diese komplizirte Entwicklung sehr vielen Störungen ausgesetzt sein kann, ist von vornherein einleuchtend. Die einfache Überlegung zeigt uns schon, welche Hemmungsbildungen wir an den inneren männlichen Genitalien zu erwarten haben.

Schnürt sich beispielsweise gar kein Keimepithel aus dem Ektoderm ab, oder geht es nachträglich wieder zugrunde, während die Urnieren und Wolff'schen Gänge sich normal entwickeln, so hätten wir ein Individuum vor uns, dessen Samenleiter (und Samenblasen) wie auch Nebenhoden normal wären, dem aber die Hoden mangelten, und das wir streng genommen auch nicht einmal dem männlichen Geschlechte zurechnen dürften. Fänden hingegen die Keimepithelien ihre normale Ausbildung, während die samenleitenden Teile garnicht angelegt wären oder sich gleichwie die Müllerschen Gänge zurückbildeten, so würde dieses männliche Individuum Hoden, aber keine Nebenhoden und Samenleiter besitzen. Zwischen diesen beiden Extremen wären noch alle möglichen Übergänge denkbar. Ferner können wir uns vorstellen, dass die Genitalorgane auf irgend einer Stufe ihrer Entwicklung stehen bleiben, oder dass sie die normale Lageveränderung nicht erfahren. Alle diese Störungen, wie sie in der Tat beim Menschen vorkommen, sind sehr selten und meistens mit Hemmungbildungen anderer Organe kombinirt, so mit Acefalie, Sympodie, schweren Defektbildungen der Beckenorgane überhaupt und des Beckens selbst. Bei lebensfähigen Individuen trifft man sie meistens mit Excessbildungen vereint, bei den sog. Zwittern, an. Sehr spärlich aber sind die Mitteilungen in der Litteratur von Fällen, wo beiderseits bei vollkommen lebensfähigen Personen ähnliche schwere Defekte der Genitalien vorhanden waren wie in unserem Falle.

Als Parallelfälle zu diesem habe ich in den nachfolgenden Zeilen nur diejenigen aus der Litteratur zusammengestellt, bei welchen entweder nur die Hoden, oder zu gleicher Zeit Hoden und Nebenhoden fehlten oder mangelhaft entwickelt waren, während ich alle übrigen Mitteilungen, bei denen sonstige Genitalorgane, wenn auch nur ein Teil der Wolffschen Gänge, resp. Vasa def., in den Bereich der Störung einbegriffen waren, fortliess.

Einen sehr genau beschriebenen und äusserst interessanten Fall von doppelseitigem Defekt des Hodens und Nebenhodens teilt Godard[1]) mit. Im Jahre 1860 starb im Hospital de la

[1]) Godard. Recherches tératologiques sur l'appareil séminal de l'homme. Paris 1860. Seite 54. Tafel II.

Charité zu Paris ein 61jähriger Mann (Morillon) an Herzfehler. Er war von kleiner weiblicher Figur, hatte keine Bart- und Schamhaare, während die Achselhaare vorhanden waren. Vor seinem Tode gab er an, nie irgend welche geschlechtliche Neigungen verspürt zu haben. Im Krankenhause machte er mehrmals Selbstmordversuche. Die Sektion ergab: einen sehr kümmerlich entwickelte Penis; das Scrotum fehlte, aber die mittlere Raphe war deutlich ausgeprägt. Die Vasa def. massen 1 $^1/_2$ mm im Querdurchmesser; das linke war 20,5, das rechte 16,5 cm lang. Sie verliefen beide an der Hinterseite der Harnblase aufwärts in derselben Richtung wie beim Fötus vor dem Herabsteigen des Testikels. Sie endeten beide blind ohne Anschwellung; das rechte war aber mit dem Peritoneum an seinem Ende durch einige Faserzüge verbunden, welche in der Abbildung nur angedeutet sind. Die rechte Samenblase war 3,3, die linke 3,5 cm lang. Die Prostata mass an ihrer Basis im Querdurchmesser 3, im Dickendurchmesser 1,5 cm. Klebs[1]) scheint die faserigen Anhänge des rechten Samenleiters für Überreste des Gubanaculum Hunteri zu halten.

J. F. Meckel[2]) berichtet kurz von zwei ähnlichen Fällen, die Riolan und Pallington verzeichnet hätten, „in denen die Samengänge und Samenblasen vorhanden waren bei fehlendem Hoden.“ Da letzterer den Samengängen und Samenblasen gegenübergestellt ist ohne Erwähnung des Nebenhoden, so ist anzunehmen, dass diese ebenfalls gefehlt haben.

Fälle von doppelseitigem Mangel des Hodens allein konnte ich in der Litteratur nicht auffinden. Auch nur einen einzigen von einseitigem Deffekt bei vollkommenem Intaktsein der samenleitendenden Organe fand ich bei Godard;[3]) derselbe ist wie die meisten Aufzeichnungen dieses Autors auch von Klebs[4]) beschrieben. Er betrifft einen menschlichen Fötus von ungefähr 4 Monaten (16 cm lang). Der rechte Testikel war 5 mm hoch und 3 mm breit, und lag auf dem M. ileo-psoas; die Epididymis war 4 mm. lang. Links lag an der analogen Stelle nur der Nebenhoden in normaler Verbindung mit seinen Anhängen, während vom Hoden nichts zu entdecken war.

---

[1]) Klebs, Handbuch der path. Anat. 4 Liefer. Berlin 1873. Seite 777 und 778.

[2]) Handb. der path. Anat. Leipzig 1812.

[3]) Godard l. c. Seite 26. Tafel III.

[4]) Klebs Handb. der path. Anat. 4. Lieferung. Berlin 1873. Seite 775.

Etwas zahlreicher sind die Fälle, in denen neben mangelnden Hoden Rudimente des Nebenhodens angetroffen wurden, und diejenigen, wo beide rudimentär entwickelt waren. Ich muss jedoch vorausschicken, dass man die sogen. Doppelhoden, bei denen beide ähnlich wie bei der Hufeisenniere mit einander verschmolzen sind, nicht mit den Defektbildungen verwechseln darf.

Von Beobachtungen ersterer Art, wo also bei vollkommenem Hodenmangel nur Reste des Nebenhodens gefunden wurden, kann ich zwei Fälle mitteilen. Der erste ist von Fisher [1]) publicirt; ich habe ihn Klebs (l. c.) entlehnt. Er ist besonders interessant, weil er einen Erwachsenen betrifft. Klebs sagt über ihn: „Links ist eine Tunica vaginalis vorhanden; der Samenstrang steigt $^1/_2$" in das Scrotum hinab und endet plötzlich in einer halbmondförmigen Anschwellung. Das Vas def. endet sackförmig Rechts steigt dasselbe bis zum Boden des Scrotum hinunter und wendet sich dann nach oben in der Länge eines Viertelzolls. In diesem Falle waren also wenigstens Rudimente einer Epididymis vorhanden." Der zweite an dieser Stelle zu erwähnenden Fall ist von le Grende [2]) mitgeteilt. Bei einem 2—3 Monate alten Kinde, dessen rechter Hoden normal war und im Scrotum lag, lief das linke Vas deferens in einen feinen Körper aus, „tandisque la glande séminale gauche manquait d'une manière absolue." Obigen Körper hält der Autor für ein Rudiment der Epididymis.

Mitteilungen der letzten Art, wo Hoden und Nebenhoden rudimentär veranlagt waren, fand ich 2 in der Literatur bei Godard. [3]) Das erste Präparat, von Gosselin beschrieben, stellt die Sexualorgane eines erwachsenen Verbrechers dar. Der linke Testikel ist normal. Der rechte fehlt; es befindet sich an seiner Stelle eine nach der Zeichnung zu schliessen, wie Klebs meint, solide Masse. Der Nebenhoden ist mit Quecksilber injicirt und besteht aus einem Knäuel ineinander verschlungener feiner Schläuche. Die Tunica albuginea und vaginalis fehlen vollkommen, und, wie Gosselin selbst meint, auch der Hoden. — Das zweite, von Follin zuerst untersuchte und beschriebene Präparat ist ebenfalls mit Quecksilber injicirt. Hier ist die linke Seite betroffen, während der Testikel der rechten Seite normal ist. Das Vas defer. mass von der Samenblase bis zu den ersten Windungen des Nebenhodens 32 cm auf der rechten, 30 cm auf der linken

[1]) The Amerikan Journ. of the med. Sc. Seite 352.

[2]) Godard l. c. Seite 26.

[3]) Godard l. c. Seite 23, 24 und 25. Figur I und II.

Seite. Die Samenblase war auf dieser auch mehr gefüllt als auf der anderen. Der linke Nebenhoden scheint auch hier der Zeichnung nach aus vielen untereinander verschlungenen durch die Quecksilberinjektion deutlich erkennbaren feinen Schläuchen zu bestehen. Er läuft in einen dünnen Schlauch aus, der sich bald wieder kugelig erweitert und ebenfalls als aus feinen Schläuchen bestehend gezeichnet ist (l'injection se terminait dans une sorte de filament en cul-de-sac, au delà duquel on ne constatait rien). Letzterer Körper wird von Klebs wohl nicht mit Unrecht als rudimentärer Hoden gedeutet.

Viele Autoren geben nun an, dass diese Mitteilungen auf Täuschungen beruhten, wenigstens, dass ein vollkommener Mangel der Hodendrüsen noch nicht mit Sicherheit konstatirt sei. So sagt Hyrtl:[1]) „Wahrer Defekt der Hoden (Anorchismus) wurde nur bei Missgeburten gesehen.“ Und Geoffroy Saint Hilaire[2]) bemerkt: „Il est certain que, dans la plupart des cas d'absence d'un ou de deux testicules, que les observateurs ont cru rencontrer, ces organes existaient cachés dans l'abdomen, et ne présentaient d'autre anomalie que de n'être pas descendus dans les bourses.“ Im Gegensatz zu diesen Angaben dürfen wir es wohl nicht in Abrede stellen, dass doch wohlbeglaubigte Fälle von vollständigem Hodendefekt vorliegen. Die beiden, von Fisher (S. 8) und Godard (S. 6) denen ich noch als besonders beweisend den Fall von Friese[3]) an die Seite stelle, sprechen zu deutlich für diese Annahme. Gewiss jedoch wird Klebs[4]) der Wahrheit am nächsten kommen, wenn er meint: „Man wird wohl in allen diesen Fällen von einer näheren Untersuchung Aufschlüsse erwarten dürfen, welche, ähnlich wie dies von Kussmaul für die weiblichen Genitalien nachgewiesen ist, beweisen, dass Rudimentbildungen die Regel, vollständiges Fehlen der Teile eine Ausnahme bildet.“

Das auf dem hiesigen pathologischen Institute befindliche den obigen beschriebenen ähnliche Präparat stammt von einem 21 jährigen Manne. Derselbe nahm sich im Jahre 1888 durch Erhängen das Leben, hatte jedoch vorher mehreren Personen gegenüber Äusserungen fallen lassen, die auf das Motiv zum Selbstmorde hindeuteten und die Veranlassung dazu gaben, dass

[1]) Hyrtl. Lehrb. der Anatom. Wien 1884. Seite 785.
[2]) Godard. l. c. Seite 14.
[3]) Caspers Wochenschr. f. d. ges. Heilk. Berlin 1841.
[4]) Klebs, l. c. Seite 777.

die Angelegenheit zur gerichtlichen Beurteilung kam. Somit dürfte dieser Fall nicht nur in pathologisch-anatomischer, sondern auch in gerichtsärztlicher und psychologischer Hinsicht Interesse beanspruchen. Infolge dessen teile ich aus dem Untersuchungsprotokoll das in dieser Beziehung Wichtige mit.

Betreffender Mann, Sohn eines Schweineschneiders, erzählte vor etwa Jahresfrist zu verschiedenen Zeiten dreien Zeugen, dass ihm sein Vater zu zwei verschiedenen Malen kastrirt habe, zuerst, als er noch sehr jung gewesen sei, dann in seinem 10. Lebensjahre. Er habe einige Tage wegen der starken Schmerzen nach der Operation nicht gehen können. Alle drei Zeugen glauben, dass dieses auf seinen Geisteszustand so eingewirkt habe, dass er dadurch zum Selbstmorde veranlasst worden sei.

Die gerichtsärztliche Obduktion ergab an hier Bemerkenswertem: Der 18—19 Jahre alte Mann ist von gutem Ernährungszustande, kräftiger Muskulatur und regelmässigem Körperbau. Die Bart- und Achselhaare fehlen gänzlich, während die Schamhaare nur spärlich entwickelt sind.

Die Geschlechtsteile sind sehr klein. Der Penis ist etwa von Fingerdicke, ohne Vorhaut $4^1/_2$, mit derselben $5^1/_2$ cm lang. Die Vorhaut ist enge, lässt sich jedoch über die Glans zurückziehen. Die Eichel ist von Rosinengrösse, weisslich-grau verfärbt. Der äusserst kleine Hodensack ist mit wenigen blonden Schamhaaren besetzt. Die Hoden können im Scrotum nicht gefühlt werden. Narben an letzterem waren nicht aufzufinden. Die Brustdrüsen sind klein, etwa thalergross.

Der innerliche Befund, welcher sehr kleine Vasa def. beiderseits und auf der rechten Seite anscheinend völliges Fehlen des Hoden ergab, auf der linken jedoch das Vorhandensein desselben als zweifelhaft erscheinen liess, veranlasste die Obducenten, die äusseren und inneren Geschlechtsteile nebst Harnblase aufzuheben.

Vom Untersuchungsgericht wurden nun folgende Fragen gestellt, welche ich weiter unten ausführlich beantworten werde.

1. „Ist das bei der Obduktion wahrgenommene Fehlen der Hoden auf einen ursprünglichen Bildungsmangel zurückzuführen, oder sind die Hoden im späteren Leben verloren gegangen?“
2. „Ist der Defekt der Hoden auf natürlichem Wege vor sich gegangen, oder durch die Einwirkung des Verstorbenen oder eines Dritten?“

3. „Ist der Zeitpunkt zu bestimmen, in welchem der Verlust der Hoden stattgefunden hat?“

Das eingesandte Präparat besteht aus dem vollständigen Harn- und Geschlechtsapparat eines männlichen Individuums. Das Becken ist nach dem männlichen Typus gebaut.

Die äusseren Geschlechtsteile sind klein, und durch Alkoholeinwirkung wohl kaum noch mehr geschrumpft. Der Penis ist klein, 4,5 cm lang. Das Scrotum ist stark gerunzelt, ebenfalls sehr klein, dunkelbraun gefärbt und mit hellblonden Haaren besetzt. Eine Narbe ist an ihm ebensowenig wie von den obducirenden Gerichtsärzten trotz aufmerksamster Nachforschung aufzufinden gewesen.

Die Untersuchung der inneren Genitalien ergiebt zunächst eine sehr mangelhaft entwickelte Prostata. Sie misst im Längsdurchmesser 1,7. an der Basis im Querdurchmesser 1,5, im Dickendurchmesser 0,9 cm. Ein mittlerer Lappen ist nicht vorhanden, aber die beiden Seitenlappen sind deutlich ausgeprägt und beide Hälften gleichmässig entwickelt.

Die Samenblasen sind beide in gleicher Weise entwickelt, klein, 2,5 cm. lang, am Grunde $3^1/_2$ mm breit. Sie stellen einfache Schläuche dar, die etwas wellig verlaufen und an der Wurzel sich nur wenig verschmälern.

Beide Samenleiter sind sehr schmal, verlaufen an der hinteren Blasenwand in etwas welliger Richtung hinauf. An der Einmündung in die Prostata messen sie $3^1/_2$—4 mm. Die Ampulle fehlt beiderseits. 2 cm nach aufwärts von der Prostata verjüngen sie sich schon auf eine Breite von 3 mm; weiterhin verschmälern sie sich noch mehr. Sie lassen sich aber in ihrem ganzen Verlaufe deutlich verfolgen, scheinen jedoch weiterhin zu soliden Strängen geworden zu sein, während sie am Grunde deutliche Gefässe mit zentralem Lumen darstellen. — Der Samenleiter der rechten Seite misst vom äusseren Leistenringe an bis in den Grund des Scrotum etwa 7 cm. Er ist von einem gut entwickelten Samenstrang umgeben, der sich in frischem Zustande reich an kleineren Gefässen zeigte. Eine besondere Scheidenhaut liess sich nicht nachweisen. Das Vas deferens endet ziemlich nahe an der tiefsten Stelle des Scrotum in einem leicht höckerigen Wulste, der 8 mm lang und $2^1/_2$ mm breit ist. Letzterer besteht aus wenigen ganz kurzen Windungen des Vas deferens. Dasselbe endet hier anscheinend blind und schickt eine Anzahl äusserst feiner Fädchen aus. In frischem Zustande war ein schmaler Strang kleiner stark gefüllter Venen zu erkennen, die von diesem

Wulste ausgehend zur unteren Fläche des Hodensackes hinzogen. Der Samenleiter der linken Seite ist ebenfalls von einem gut entwickelten Samenstrang umgeben, der auch mehrere grössere Gefässe, besonders Venen erkennen lässt. Er misst vom äusseren Leistenringe an gemessen etwa 6.5 cm, und endet in einen schlaffen weichen Körper, der bei der Sektion ein bläuliches Aussehen hatte. Das Vas deferens misst am Annulus inguinalis externus etwas über 1 mm an Breite, 6 cm von ihm entfernt schon 2 mm, dann steigt es rasch auf 3 mm Dicke. Das untere Ende des Samenleiters macht alsdann mehrere Windungen und geht in einen 2 cm langen und 4 mm breiten Abschnitt über, der grau-rot gefärbt ist und die Richtung des Vas deferens einhält. Er besteht aus dichten, kurzen, darmähnlich ineinander verschlungenen Schläuchen; jedoch gehören sie alle einem und demselben Strange an, sind hierin also dem in der geöffneten Bauchhöhle gelegenen Darme noch mehr ähnlich. Daran schliesst sich ein im allgemeinen dieselbe Richtung einhaltender Abschnitt von derselben Farbe an, der aus einem kürzeren aufsteigenden und aus einem etwas längeren absteigenden Schenkel besteht, sich im übrigen aber genau so verhält wie der oberhalb gelegene Körper. Der absteigende Schenkel biegt dann direkt medianwärts und nach oben um in einen aufsteigenden Körper, der dem ersteren anliegt, aber nicht mit ihm verbunden ist. Er ist 2,5 cm lang und durchschnittlich 4 mm breit, ebenfalls bräunlich gefärbt und besteht auch aus vielen eng aneinander liegenden Schläuchen, die sich aber nicht auseinander ziehen lassen und von denen deshalb nicht mit Sicherheit zu sagen ist, ob sie einem und demselben Gebilde angehören. Median- und abwärts von diesem lässt sich ein kegelförmig gebauter, grau-weisslicher Abschnitt trennen, der etwas gelappt und von vorne nach hinten stark abgeplattet ist. Dieser misst in der ganzen Länge gegen 3.5 cm, ist in den unteren Partien etwa 8 mm breit und läuft nach oben spitz zu. Er steht mit dem aufsteigenden Schenkel des ersteren Organs und mit der Umbiegungsstelle in direkter Verbindung und ist nur durch eine Delle von ihm getrennt. Genauer betrachtet besteht dieser Körper aus hell-bräunlichen Fäden, welche alle parallel zu einander liegen, aber senkrecht gerichtet sind auf die Achse des anliegenden Organs. Das im ganzen mehr grau-weissliche Aussehen rührt her von einer starken Bindegewebsentwickelung. Ein kleines Stückchen wurde mikroskopisch untersucht, wobei sich ergab, dass es aus gefässreichem Bindegewebe

bestand, in welchem einzelne kurz gewundene Schläuche eingeschlossen sind, die mit einem bräunlichen, trüben, feinkörnigen Inhalte erfüllt erschienen.

Ich hätte jetzt die einzelnen hier gefundenen Teile auf die normalen Verhältnisse zu beziehen. An der im ganzen mangelhaften Entwickelung der Genitalien sind in geringerem Grade die äusseren beteiligt, weit mehr die inneren. Die Wolff'schen Gänge sind sicher vollkommen embryonal veranlagt gewesen, da die Vasa defer. mit den Samenblasen in ihrer ganzen Ausdehnung vorhanden sind. Freilich sind sie, besonders im mittleren Teile, so klein, dass wir ernstlich zweifeln dürfen, ob wir es hier bloss mit einem Stehenbleiben auf dem infantilen Zustande zu thun haben, sondern vielmehr zu der Annahme gedrängt werden, dass sie sich schon in der Embryonalzeit nicht mehr ganz der Norm entsprechend entwickelten. Anders steht es nun mit der Epididymis und dem Hoden. Hier verhalten sich die beiden Seiten ganz verschieden. Auf der rechten Seite fanden wir am Ende des Samenganges einen höckerigen Wulst, der aus einigen Windungen bestand, den wir also als das normal gewundene Ende des Vas deferens ansprechen müssen. Von ihm gingen einige Fädchen aus, welche wohl als Überreste der Stränge der Urniere zu deuten wären, welche wie oben erwähnt, die Wollff'schen Gänge und Keimepithel mit einander verbinden, demnach Reste der Epididymis darstellen, vielleicht auch einige Hodenkanälchen enthalten. Linkerseits haben wir am Grunde des Scrotums zwei deutlich von einander zu trennende Teile der Geschlechtsdrüse gefunden. Der erste bestand aus einem absteigenden und aufsteigenden Schenkel, von denen ersterer deutlich aus einem Kanal bestand, der in viele Windungen gelegt war; dieser entspricht seinem ganzen Verhalten nach dem unteren gewundenen Ende des Vas def., welcher sich an die hintere Seite der Epididymis anlegt. Somit bleibt nichts übrig, als den aufsteigenden Schenkel als letzteres Organ zu deuten, wofür auch das ganze Aussehen desselben spricht. Der zweite Körper, der sich diesem aufsteigenden Schenkel eng anlegt, muss demnach der Hoden sein. Seine äussere Gestalt und der feinere Bau bestätigen dieses; die parallel zu einander und senkrecht zur Längsrichtung des Nebenhodens verlaufenden Fasern sind Tubuli seminiferi, zumal wir sie mikroskopisch als Kanälchen kennen gelernt haben. Auch diese mangelhafte Entwicklung der linken Geschlechtsdrüse wird angeboren sein, wofür die dem Normalen nicht entsprechende

äussere Gestalt des Hodens und die verhältnismässig geringe Anzahl der Tubuli seminiferi spricht.

Hiermit wäre auch die erste der von den Richtern gestellten Fragen beantwortet. Was die zweite Frage anbelangt, so muss ich hier zunächst bemerken, dass keine Narbe am Scrotum gefunden wurde, also von Schneiden durchaus nicht die Rede sein kann. Auch von einem andersartigen Eingriff wie Quetschen, Abdrehen kann nicht die Rede sein, da vor allem der ganze Befund einer solchen Annahme widerspricht, ausserdem keine Scheidenhaut vorhanden war, keine Reste von Blutungen gefunden wurden. Godard[1]) stimmt auch vollkommen damit überein, dass auf solche Weise ein Hode nicht zum Schwinden gebracht werden könne; er sagt nämlich: „je ne pense que cette opération (froissant le testicule dans l'enfance) puisse amener l'atrophie complête de la glande séminale." Wir hätten aber noch die Frage aufzuwerfen, ob die hier gemachten Befunde nicht durch Entzündungen des Hodens herbeigeführt sein könnten. So sagt Meckel[2]) dass Hunter in 3 Fällen nach syfilitischer und spontaner Entzündung ein gänzliches Schwinden der Hoden gesehen habe. Wenn wir nun auch diese Beobachtungen als richtig anerkennen müssen, so können wir doch wahre Defekte desselben hiervon leicht an den zurückgebliebenen Resten unterscheiden.

In Betreff der dritten Frage habe ich schon ausgeführt, dass wir den Zeitpunkt des Entstehens des Defektes in die Fötalperiode verlegen müssen. Zu welcher Zeit derselben aber, ist nicht zu entscheiden. Handelt es sich hier rechterseits um vollkommenes Ausbleiben der Keimepithelabschnürung aus dem Ektoderm, so müssen wir auf die allererste Zeit der Embryonalperiode zurückgreifen.

Ich hätte nun noch zuletzt mit einigen Worten die psychologische Seite des Falles zu besprechen. Dass ich keine Angaben von Seiten der Psychiatriker fand, begreift sich aus der Seltenheit eines solchen Vorkommnisses. Freilich stimmen alle Autoren darin überein, dass Personen mit schweren Defekten der Genitalien einen weichlichen und wenig energischen Charakter besitzen. Unser Fall speziell bietet nun manche Ähnlichkeit mit der Beobachtung Godards (s. Seite 6). Dieser Mann machte im Hospitale mehrmals Selbstmordversuche. Seine Angaben über sein früheres Leben, worin er gesteht, nie geschlechtliche Neigungen gehabt,

[1]) Godard l. c. Seite 60.

[2]) I. F. Meckel, Handb. der path. Anat. Leipzig 1812.

sondern sie simulirt zu haben, deuten auf eine psychische Alteration hin. Es liegt nahe, in unserem Falle daran zu denken, dass schon sehr früh sich die fixe Idee bei dem Manne ausgebildet hatte, dass er von seinem Vater kastrirt sei, weil er eben stets von diesem die nämliche Operation an Tieren hatte vollziehen sehen.

Unser Fall beweist also, dass auch noch grosse Defekte der Genitalien nicht immer die vollkommene Ausbildung der übrigen Organe beeinträchtigen. Häufig findet man angegeben, dass solche Menschen die Pubertätsjahre nicht überleben könnten. Dass diese Vermutung nicht stets zutrifft, beweisen die beiden mitgeteilten Beobachtungen von Godard (s. S. 6) und Fisher (s. S. 8), denen ich nun unseren Fall als dritten hinzufügen kann.

Zum Schluss sage ich meinem hochverehrten Lehrer, Herrn Professor Heller, für die freundliche Ueberlassung dieser Arbeit und für die vielfache Unterstützung bei derselben meinen aufrichtigsten Dank.

Ebenso danke ich Herrn cand. med. Klingenberg bestens für die Anfertigung der Zeichnungen.

Lebenslauf.

Ich, Ernst Neuhaus, Sohn des Rentmeisters H. Neuhaus zu Münster i. W. wurde geboren am 24. Januar 1864 auf Haus Dellwig bei Lütgendortmund in Westfalen. Den Elementarunterricht genoss ich zu Castrop und Coesfeld. Dann besuchte ich das Gymnasium zu Coesfeld und Münster i. W. Letztere Anstalt verliess ich Ostern 1885 mit dem Zeugnis der Reife. Darauf studirte ich Medizin, und zwar das erste Semester zu Breslau, darauf je 4 zu Greifswald und Kiel. Das Tentamen physicum bestand ich am 28. April 1887 zu Greifswald. Mein Staatsexamen beendete ich am 14. Februar d. Jahres zu Kiel, wo ich auch am 1. März das Examen rigorosum bestand.

Thesen.

1. Scrofulose und Tuberkulose sind nicht identisch.
2. Erkältungen sind aus der Aetiologie der Krankheiten nicht völlig zu streichen.
3. Zur Herabsetzung der Temperatur bei den meisten akut fieberhaften Krankheiten ist die Kaltwasserbehandlung dem Gebrauche von Antipyreticis vorzuziehen.

Erklärung der Abbildungen.

a) Samenleiter.
b) Untere Windungen desselben.
c) Rudimentärer Nebenhoden.
d) „ Hoden.
e) Samenblase.
h) Harnblase.
p) Prostata.

Fig. 1.

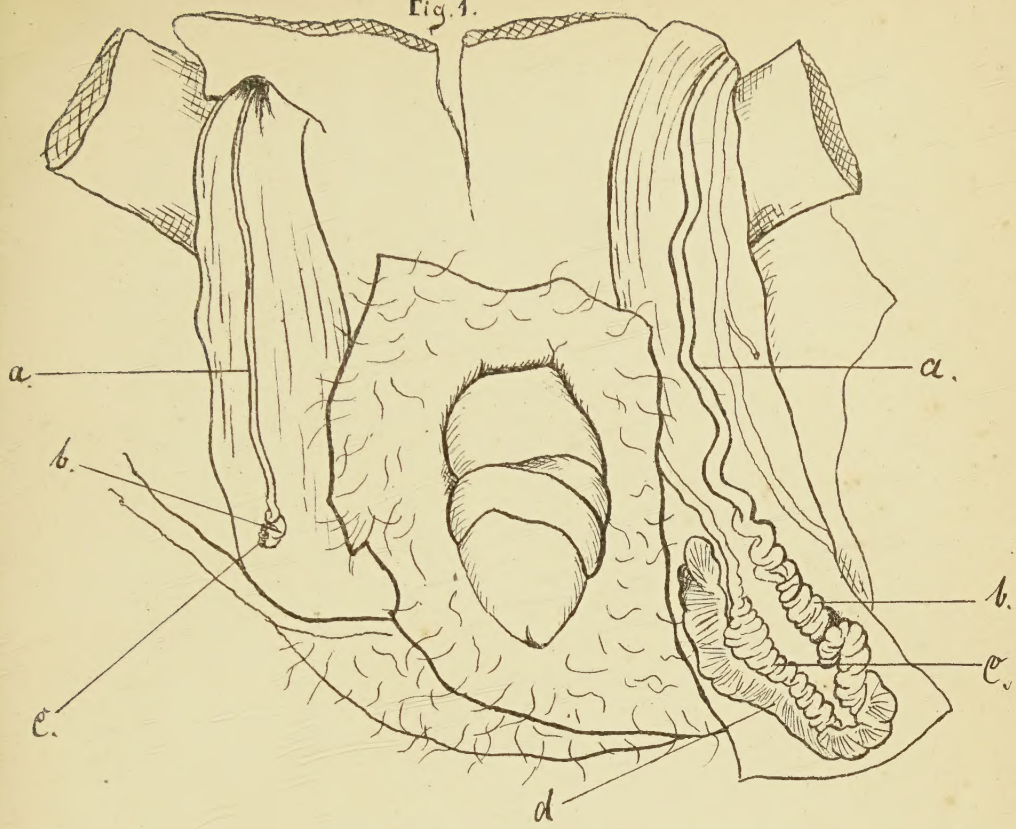
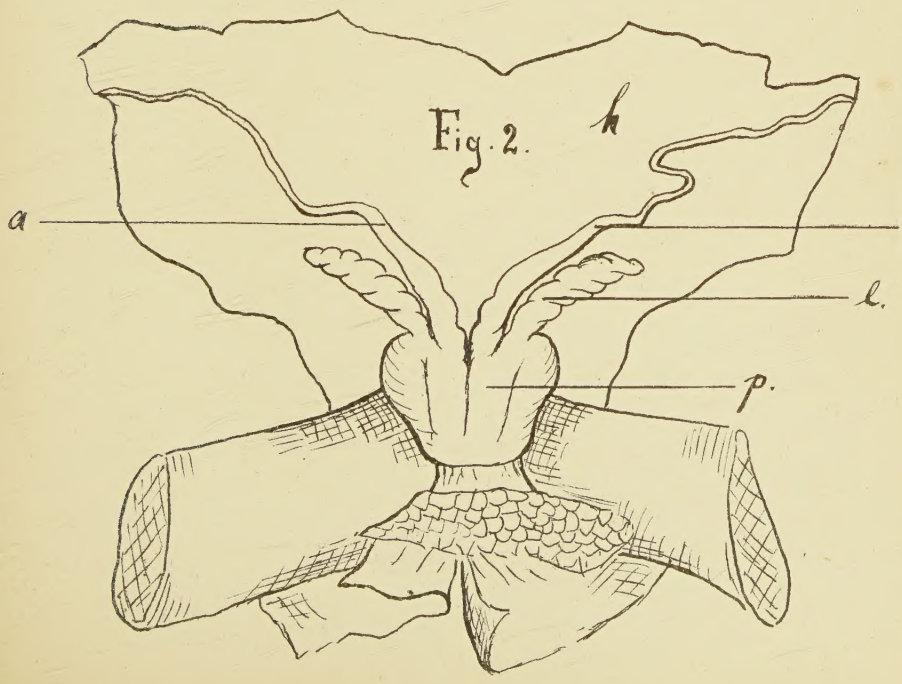
Fig. 2.